外来小手術シリーズ「口腔軟組織の小手術」

第1回

口唇粘液嚢胞

大分大学医学部歯科口腔外科学講座
講師　診療准教授　高橋喜浩

はじめに

口唇粘液嚢胞は、日常診療で遭遇する頻度の高い疾患で粘膜下の小唾液腺に関連して生じ下唇に好発します。特に口角付近に発生し、機械的刺激による流出障害により生じます。

病変は比較的小さいことが多く、発症部位からも外来局所麻酔でほとんどの症例で可能となります。そこで今回は、私が行っている工夫などを術式に沿って紹介したいと思っています。

切開線

切開線は、縫合した後の傷が下唇の皺と一致するように設定します。写真のように嚢胞が小さい場合は嚢胞周囲に切開線を紡錘形に設定します。この時紡錘形の先端部分や嚢胞周囲に少し健常部分を含むように設定します。嚢胞が大きい場合でも一部に健常部分を含むようにすると後の処置が容易になってきます。

麻酔

麻酔は、できるだけ痛くないように表面麻酔なども併用します。麻酔は嚢胞周囲に必要最小限行います。嚢胞内への麻酔薬の注入は行わないようにします。

切開

嚢胞は小唾液腺からの唾液の流出障害で発生しています。そのため小唾液腺の存在している粘膜と筋肉との間に存在します。そのため粘膜のみを尖刃で切開します。この時健常粘膜に切開線を設定しておけば切開時に嚢胞を破ってしまうことはありません。尖刃の刃先の深さを見ながら粘膜のみを切開します。

剥離・摘出

嚢胞は、先に述べたように粘膜と筋層の間にあります。そのため、周辺の健常部分の筋層から剥離をすすめると嚢胞を破ることなく深部を剥離することができます。いきなり嚢胞直下を剥離しようとすると嚢胞を破ってしまい、摘出が難しくなります。

嚢胞を破らないように剪刀やモスキートペアン等で周囲組織から剥離しながら摘出します。

再発の予防

嚢胞を摘出すると写真のように周囲に小唾液腺が見えてきます。切開部に見えている小唾液腺を周囲粘膜下で少し剥離しながら摘出します。この時小唾液腺を引きちぎったり挫滅したりしないように切除しながら摘出します。また、この時周囲粘膜を剥離することでこの後の縫合を行いやすくでき、口唇の変形も予防することができます。

縫合

縫合は、粘膜のみに針をかけて縫合します。粘膜下の組織を一緒に縫合すると欠損が大きい場合には口唇の変形をおこしやすくなります。変形をおこしたくない口唇外側を最初に縫合し、その糸を引っ張ることで後の縫合を行いやすくできます。多少のひずみは口腔側で調整します。

まとめ

口唇の粘液嚢胞の切除・摘出では、嚢胞を破ってしまうととても難しくなります。破らないように周囲健常粘膜部に切開線を設定し、嚢胞の位置に注意しながら剥離を行うとうまくいくと思います。また、再発の予防も重要なポイントになります。予防のために周囲の小唾液腺をできるだけ挫滅しないように摘出することが大切です。

写真1　下唇の粘液嚢胞

写真2　切開線
嚢胞周囲の健常粘膜部に切開線を設定している。

写真3　局所麻酔
嚢胞周囲に麻酔を行い、嚢胞内には麻酔薬を注射しない

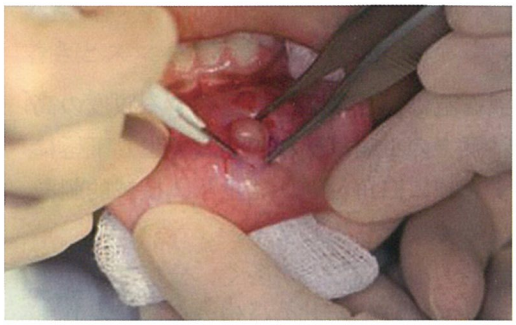

写真4　切開
尖刃の刃先の深さを見ながら粘膜のみを切開する。

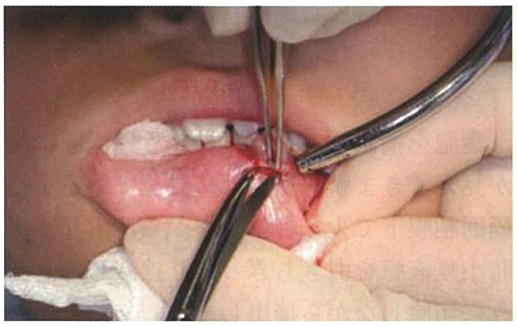

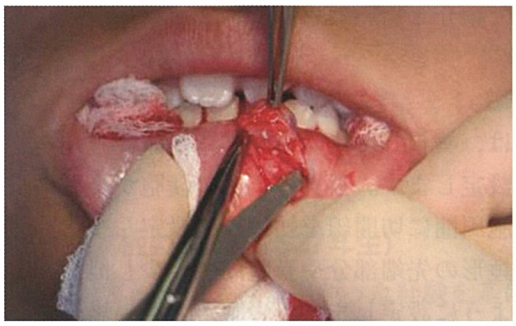

写真5　剥離・摘出
写真左のように健常部分から剥離を始める。写真右のように筋層上で剥離を行うようにすると嚢胞は自然と挙上され破らず摘出できる。

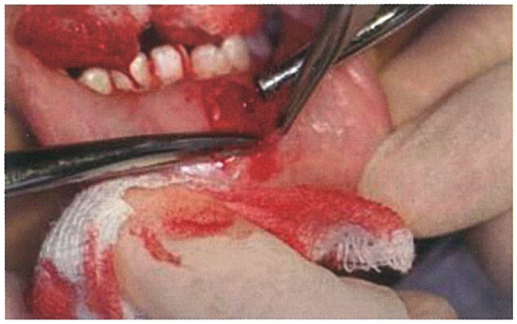

写真6　再発予防処置
写真左のように嚢胞摘出後には周囲に小唾液腺組織が見られる。写真右のように周囲粘膜を剥離しながら小唾液腺を切除する。

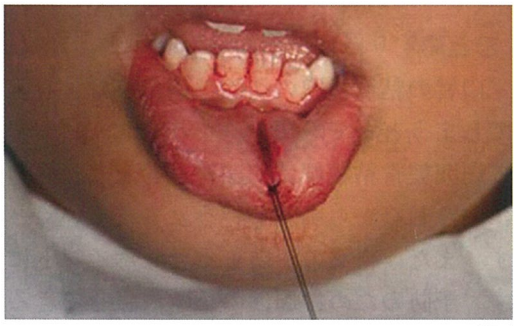

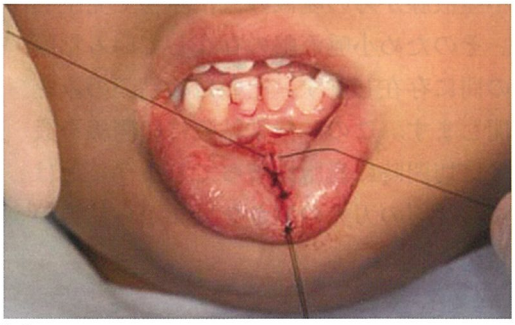

写真7　縫合
写真左のように初めに外側に1針縫合し、牽引すると後の縫合が行いやすい。写真右のように順次口腔側へ縫合を行う。粘膜のみに糸をかける。